Приключения на пути определения цвета зуба – часть 2

О воспроизведении цвета зуба и приближенная к естественному образцу имитация «живого» зуба

(Продолжение. Начало см. № 3 2015)

Зубной техник мастер **Хайке Ассманн** изучала зуботехническое дело в 1991–1995 гг. в г. Анрёхте. После окончания учебы она работала в различных лабораториях, накапливая опыт во всех областях зубной техники. Уже в годы обучения зубной техник мастер Ассманн увлеклась темой «эстетическая» реставрация. Обучение на звание зубного техника мастера она закончила без отрыва от профессиональной деятельности с 2001 по 2004 в HWK Dortmund. В течение этого времени она интенсивно работала в области «эстетической стоматологии» и цельнокерамической техники и повышала свою квалификацию. Зубной техник мастер Ассманн в настоящее время работает в ZM-Z Paderborn, а также работает независимым референтом и доцентом (Handwerkskammer Dortmund, In-House-Schulungen и т. д.). Ее курсы посвящены теме «керамика». Хайке Ассманн является активным членом рабочей группы зубных техников в Дортмунде, а также клуба «Форум зубных техников» Dentista Club e.V.

В первой части статьи автором было представлено, как следует «общаться» с зубом так, чтобы даже коллега в последствие смог воспроизвести керамическую облицовку на основании полученной информации. Во второй части статьи на основе клинического случая демонстрируется, как можно было бы выполнить естественно и эстетично протезирование сильно измененных в цвете культей, несмотря на условия ограниченного пространства при помощи продуманной техники послойного нанесения керамических масс (VITA VM 9, VITA Zahnfabrik).

Ретроспективный взгляд: Пациентка обратилась в клинику с пожеланием поменять две старые коронки зубов 21 и 11 на новые. После удаления старых коронок оказалось, что опорные зубы сильно изменены в цвете. Для маскировки потемневших культей зубов были изготовлены каркасы из диоксида циркония (VITA In-Ceram YZ-55, VITA Zahnfabrik) с последующей облицовкой. Критическим моментом было ограниченное пространство с вестибулярной стороны.

После проверки во рту реставрации были очищены дистиллированной водой, а затем проведен очистительный обжиг (VITA VACUMAT, VITA Zahnfabrik). Чтобы сохранить «живую» игру цвета, несмотря на ограниченное пространство, была показана керамика, которая гарантировала естественную светодинамику и светлоту при использовании незначительного количества масс. Мы выбрали мелкодисперсную керамику из полевого шпата (VITA VM 9), которая кроме названных параметров убеждает превосходной стабильностью при обжиге, чистой и гомогенной поверхностью после его проведения.

Единая цветовая основа и послойная облицовка коронок

Целью было покрыть колпачок из диоксида циркония тонким облицовочным слоем и одновременно придать живой вид. Чтобы создать цветовую основу, нам пришлось пойти на маленькое, но очень действенное ухищрение. На облицовываемую поверхность мы посыпали хроматический порошок (CHROMA PLUS), при этом моделировочная жидкость (VITA MODELLING LIQUID) обеспечивала надежную прилипаемость к поверхности (рис. 1). За счет обжига рассеянной массы возникла диффузная игра света и теплая светодинамика. Порядок действий аналогичен обжигу водянистого дентина, который в свою очередь имеет важное значение при последующей индивидуализации красителями. Для того, чтобы избежать какого-либо беловатого «просвечивания» каркаса, на цервикальную область

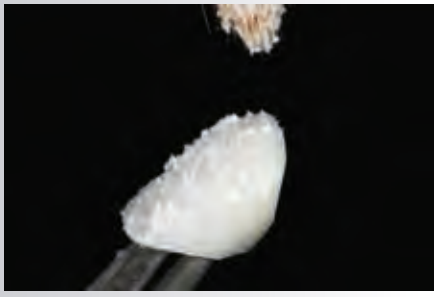

Рис. 1. Посредством нанесения хроматического порошка была достигнута высокая светодинамика

Рис. 2. Цервикальная область колпачка была модифицирована розовым красителем,...

Рис. 3. ... а в инцизальной области был нанесен голубой цвет для придания эффекта глубины будущей облицовки

Рис. 4. Основа была создана. Теперь началась фактическая послойная облицовка

Рис. 5. Чтобы впоследствии не перепутать керамические массы, мы предварительно отметили их неперманентным маркером (сгорает без остатка)

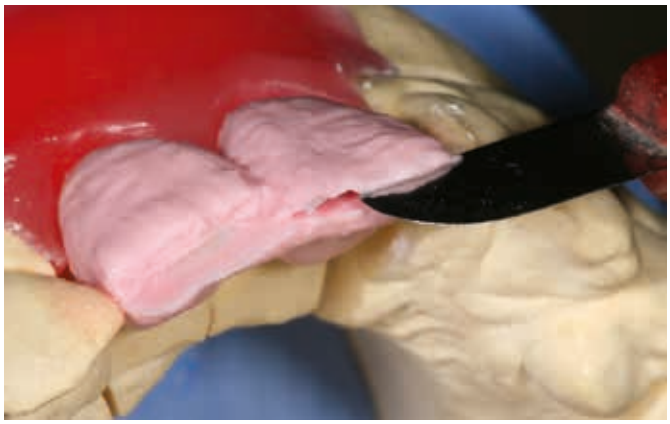

Рис. 6. Редуцирование дентина

Рис. 7. Формирование внутренних структур (мамелоны) при помощи масс MM1 и MM2

колпачка был нанесен розовый краситель (рис. 2). Эффекта глубины в инцизальной области мы добились голубоватым красителем (рис. 3). После нанесения CHROMA PLUS и фиксирующего обжига красителей началась собственно послойная облицовка (рис. 4).

Поскольку уже на этапе определения цвета были определены подходящие керамические массы на схеме послойной облицовки (цветовой навигатор) (см. часть 1), исполнение напоминает скорее «выполнение» по заданным параметрам. Используемая облицовочная система (VITA VM 9) гарантирует воспроизводимые результаты! Определение цвета осуществляется по согласованному концепту, согласно которого работает каждый техник нашей лаборатории (см. статью часть 1). Кроме того при определении цвета была составлена фотодокументация, которая помогает во время послойного нанесения керамических масс. Таким образом, даже техник, который не участвует в определении цвета, сможет при данных условиях изготовить реставрацию.

Чтобы различать выбранные массы на керамической облицовочной плите, а также, чтобы во время послойной облицовки иметь возможность ставить их точно на место, мы отметили их неперманентным маркером (рис. 5). После нанесения цветонесущей массы (Base Dentine 2M2) и создания основной формы зубов, ситуацию проанализировали в артикуляторе. Чтобы создать достаточно места для эмалевых масс и внутренних нюансов, мы использовали известный способ действий: уменьшение инцизального края (рис. 6). Были созданы мамелоны (MM1 и MM2) и затем послойная облицовка

Рис. 8. Завершение формы зуба эмалевыми ...

Рис. 9. ... и транспарентными массами. Перед обжигом контроль в артикуляторе

Рис. 10. Вид с латеральной стороны. Коронки имеют небольшой наклон вперед

Рис. 11. После первого обжига дентина потребовались лишь небольшие корректировки

была завершена эмалевой массой (рис. 7–10). После первого обжига были определены цвет и его переход. Опаковые колпачки из диоксида циркония визуально были незаметны; цветовой тон получился теплым с легкой транслюценцией. Благодаря стабильности при обжиге керамической массы форма была сохранена и таким образом послойная облицовка коронок для второго обжига должна была быть завершена лишь нанесением эмалевой и транспарентной масс (рис. 11).

Обработка поверхности зуба

Как уже упоминалось в первой части статьи, цветовой эффект реставрации зависит также от морфологии поверхности, преломления и отражения. Тонкой алмазной фрезой мы обрабатывали зуб до получения естественной формы (рис. 12). Серебряный порошок был использован для имитации поверхностной морфологии зубов (рис. 13). Порошок образует металлический матовый оттенок и позволяет увидеть множество мелких деталей, которые имеют значительное влияние на конечный результат. Субтрактивным методом были нанесены валики и бороздки, а также были сформированы естественная кривизна и краевые валики. Таким образом, удалось сделать вогнутые и выпуклые поверхности, гармонирующие друг с другом и плавно переходящие одна в другую. Коронки могли быть завершены.

Морфология поверхности также должна быть сохранена после глянцеобразующего обжига. Поэтому отказались от нанесения глазуровочной массы и провели сохраняющий структуру обжиг (низкая температура, без глазури). Отличная однородность и тонкая структура керамики гарантирует даже без глазуровочной массы абсолютно плотную и тонкую поверхность. Желаемый уровень блеска был достигнут путем механической полировки.

Фиксация коронок

Каркас из оксида циркония позволяет полностью исключить просвечивание потемневших тканей зубов. Но возможно ли полностью имитировать вид естественных соседних зубов? Вспомним содержание статьи Приключения на пути определения цвета зуба, часть 1. Первичным параметром для естественного вида реставрации является светлота. Если по окончании

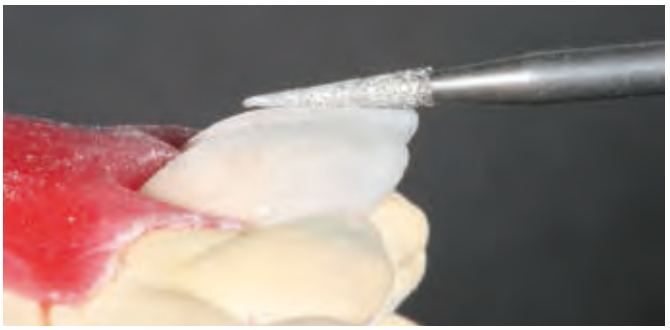

Рис. 12. Обработка поверхности тонкой алмазной фрезой

Рис. 13. Покрытие модели серебряным порошком оказало существенную помощь при репродукции поверхностных структур

Рис. 14. Готовая работа. Темный край в цервикальном участке обусловлен ретракцией десны после фиксации. В глазах специалиста, это, конечно, недостаток (особенно на крупным планом фото), но, в конечном счете, мы должны помнить о том, что мы работаем не для нашего «эго», а во благо пациента. У пациентки уровень улыбки низкий и поэтому это ничуть ей не мешает

Рис. 15 Крупным планом показана прекрасная однородная поверхность керамики

Рис. 16 и 17 Снимки рта. У пациентки относительно длинная верхняя губа, что даже во время улыбки маленький «темный участок» в цервикальной области не виден

у реставрации не совсем точный цвет и насыщенность, то это еще не говорит автоматически о том, что реставрация неудачна. У человека зубы по цвету не однотонны; каждый зуб уникален. Если же светлота облицовки не идентична светлоте естественного образца, то это неблагоприятно скажется на всей работе. Уровень светлоты имеет решающее значение, и тут мы снова возвращаемся к интерпретации цвета зуба. Мы считаем, что хорошие, воспроизводимые и быстрые результаты получаются при использовании системы VITA SYSTEM 3D-MASTER. Она воспроизводит цветометрический трехмерный принцип классификации, в которой «светлота» играет решающую роль.

После снятия временных реставраций обнаружилось большое напряжение. Так как перед окончательной обработкой был проведен первый обжиг, мы были уверены относительно формы и функции. Длина коронок была доведена до оптимальных размеров, идеально вписываясь в зубной ряд. Не совсем гармоничный десневой контур был перекрыт верхней губой и во время улыбки не заметен. Далее сильно измененные в цвете культи могли быть скрыты опаковым каркасом из диоксида циркония. Результатом послойной облицовки были коронки, в которых наблюдалось гармоничное взаимодействие прозрачности, насыщенности и транслюценции. Светодинамика оптимально гармонирует с окружающими соседними зубами. Это подтвердилось во время окончательной фиксации реставраций. Зафиксированные коронки были протестированы в различных условиях освещения и прошли успешно экспертное оценивание нами и наши коллеги врачами-стоматологами (рис. 14 до 17). Несмотря на ограниченные условия пространства с вестибулярной стороны была достигнута живая игра цвета. Довольная эстетическим результатом пациентка могла покинуть нашу клинику.

Вывод

Эстетическая задача представленного клинического случая состояла в том, чтобы осуществить отвечающее требованиям и пожеланиям пациентки протезирование сильно измененных в цвете культей в условиях вестибулярно ограниченного пространства. За счет белого цвета каркаса из диоксида циркония потемневшие культи зуба были оптимально перекрыты. Для имитации светодинамических свойств естественных зубов, мы воспользовались позитивными свойствами используемой облицовочной керамики. Основой всех действий были заранее определенная светлота цвета, интенсивность и цветовой тон, а также комплексный анализ исходной ситуации осуществлённый врачем и зубным техником. В сочетании с пониманием интерпретации цвета и материаловедческими преимуществами высококачественного продукта стало возможным изготовить реставрацию, которая смогла полностью удовлетворить требования непосредственно самой пациентки, а также врача стоматолога и его сотрудников. Для нас зубных техников важно, выбрать наиболее эффективный способ для достижения таких результатов, которые могут реализовываться с большим удовольствием и радостью при помощи согласованного концепта, которому следуют все техники нашей лаборатории.